静岡薬剤耐性菌制御チーム　通報 209　　2026.8.1

手足口病の流行について

本康医院　本康宗信・静岡薬剤耐性菌制御チーム
静岡県立静岡がんセンター　感染症内科　倉井華子

手掌、足底に皮疹が出現する感染症については、通報 119（https://hamamatsushi-naika.com/files/119.pdf）で情報共有をさせていただきました。手足口病は、ほぼ全例に掌蹠に皮疹が出現します。手足口病は、2024 年にも当地で流行がありました。県内ではピークを越えたようですが、警報レベルが続いています（図 1）。

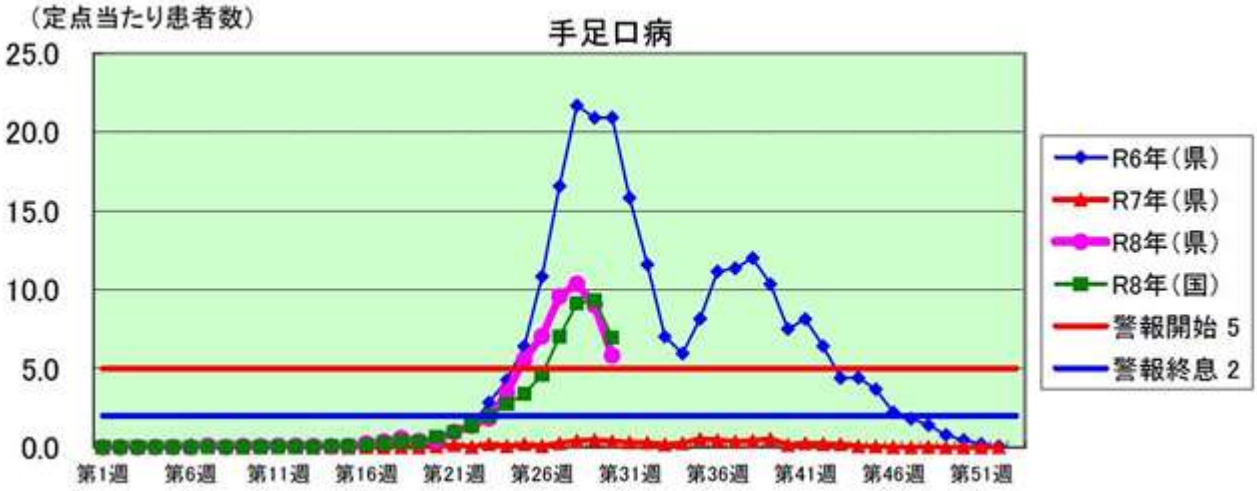

図 1　静岡県の手足口病の定点報告数(2026 年第 30 週現在　2026.7.31 公開)
https://www.pref.shizuoka.jp/_res/projects/default_project/_page_/001/081/723/2026idwr30.pdf

手足口病は、3～5 日(長くて 7 日)の潜伏期をおいて、発熱、口腔粘膜、手（手掌、手背）、足（足底、足背）また臀部などに 2～3mm の圧痛性発疹が出現するウイルス性疾患です。時に肘、膝、四肢末梢などにも出現することもあります。皮疹は当初、周囲が紅色となる丘疹で始まり、中心から盛りあがって、水疱となり、痂皮を作らずに治癒します。口腔粘膜では小潰瘍を形成することもあり、疼痛のため飲食がしにくくなることがあります。ほとんどの小児では、軽症で自然治癒します。発症年齢は 5 歳以下が 90%を占め、1～3 歳が最も多いですが、同胞、保護者が罹患する場合があります。成人が罹患すると発熱期間が長く、全身倦怠感が続くことがあります。

手足口病の原因ウイルスは多種ありますが、2026 年では、コクサッキーウイルス A6 型（CV-A6）が主流となっています [1)]。CV-A6 では、手足口だけでなく、臀部、顔面、体幹にも皮疹が見られ、水痘様に見えることがあります。比較的大きい水疱もあり、高熱が見られることがあります。また発症 1～2 か月後の回復期に爪甲の脱落が見られることがありますが、自然に回復します [2)]。エンテロウイルス 71 型（EV-A71）では、数年おきに流行があり、稀ではありますが、脳炎、髄膜炎、心筋炎、心不全など

の重度な合併症の報告があります [3),4)]。エンテロウイルス D68 では、喘鳴をともなう呼吸器症状を起こすことがあります。また急性弛緩性麻痺との関連性についても注目されています [5)]。中枢神経系の合併を起こす重症例の特徴として、3 歳未満、3 日以上の高熱が遷延、発疹と同時に生じる中枢神経症状、夜間睡眠中に見られる四肢のミオクローヌス様の動き（手足が一瞬ピクッと動くしぐさ）、などが挙げられており、ご家庭でも留意する必要があります [6)]。

手足口病を発病すると、そのウイルスに対しての免疫は成立しますが、他のウイルスによる手足口病を起こすことはあります。そのため、別シーズンに再度罹患することはあります。

特別な治療薬はなく、ウイルスが原因ですので、抗菌薬の効果はありません。感染対策としては、飛沫、接触予防策となります。便中へのウイルスの排泄は、症状が消失しても 2～4 週間にわたり続くので、排便後、またオムツ替えをした後の手洗いが特に重要です。アルコール消毒の効果は乏しいので、石鹸、流水による手指洗浄が必要です。

水痘との違いは、皮疹の特徴や周囲の流行状況が参考になりますが、感染対策が異なりますので注意する必要があります(表 1)。

表 1　手足口病と水痘の違い

	手足口病	水痘
皮疹	圧痛性	掻痒性
部位	口腔、手足、臀部など	頭皮、顔→四肢、体幹
皮疹の経過	紅丘疹→水疱→潰瘍 痂皮、瘢痕がない	紅丘疹→水疱→痂皮 同時に見られることがある
潜伏期間	3～7日	10～21日
ワクチン	日本ではない	2014年10月から定期接種
感染対策	接触、飛沫予防策	空気、接触予防策

1）病原微生物検出情報：手足口病患者から分離・検出されたウイルス(2022~2026年)　2026.7.10　https://kansen-levelmap.mhlw.go.jp/Byogentai/Pdf/data37j.pdf
2) Fujimoto T, et al.: Hand, foot, and mouth disease caused by coxsackievirus A6, Japan, 2011. Emerg Infect Dis. 2012 Feb;18(2):337-9. PMID:22304983
3)Huang CY, et al.: A review of enterovirus-associated hand-foot and mouth disease: preventive strategies and the need for a global enterovirus surveillance network. Pathog Glob Health. 2024 Oct-Dec;118(7-8):538-548. PMID:39229797
4)Jiang M, et al.: Autopsy findings in children with hand, foot, and mouth disease. N Engl J Med. 2012 Jul 5;367(1):91-2. PMID:22762340
5）Messacar K, et al.: Enterovirus D68 and acute flaccid myelitis-evaluating the evidence for causality. Lancet Infect Dis. 2018 Aug;18(8): e239-e247. PMID:29482893
6) エンテロウイルス 71 による脳炎および中枢神経合併症について(IASR) https://idsc.niid.go.jp/iasr/28/334/dj3342.html 2007.12